

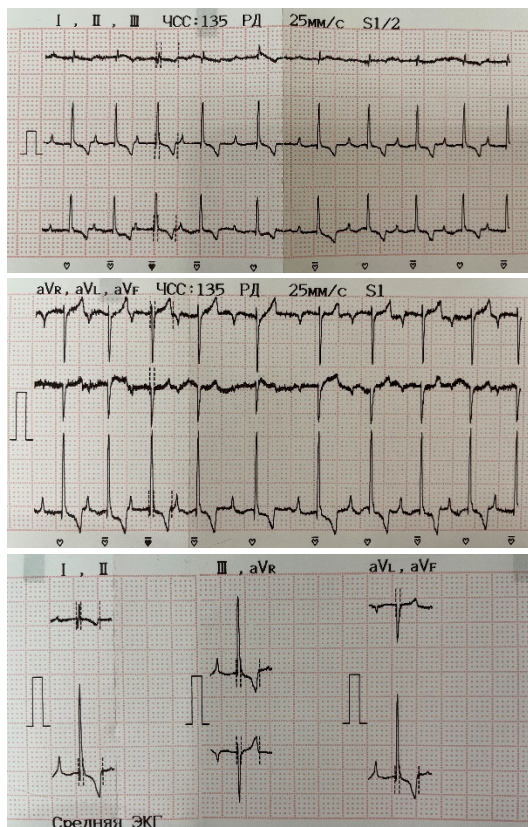
Ветеринарная клиника «КрасногорьеВет»

Дата: 30 января 2021 г.
лет, Моник

Животное: собака, йоркширский терьер, 13

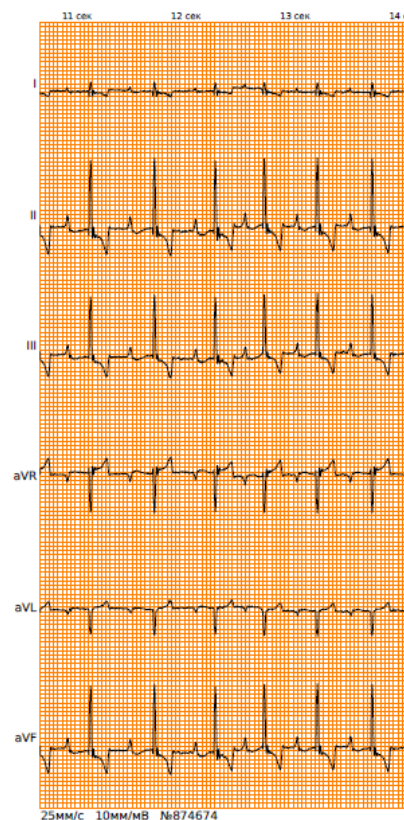
Прибор для регистрации ЭКГ

Fukuda M-E Cardiosunny, Япония
Отведение II



Прибор для регистрации ЭКГ Кардиофлешка PetNet ECG, Россия

Отведение II



Параметр ЭКГ	Прибор для регистрации ЭКГ Fukuda M-E Cardiosunny, Япония Отведение II	Прибор для регистрации ЭКГ Кардиофлешка PetNet ECG, Россия Отведение II
25мм/с 10 мм/мВ		
Ритм	синусовый	синусовый
R-R,мс	420-520	360-560
Регулярность	нерегулярный	нерегулярный
ЧСС, уд/мин	115-150	115-136
ЭОС	86	92
P, мс (или P', F', f)	60	60 (P' - 5, 0,15 mV)
P, mV	0,3	0,3
PQ, мс	200	210
QRS, мс	40	38

Q, mV	-0,1	-0,1
R, mV	1,8	1,7
QT, мс	195	200
S, mV	-0,1	-0,1
T, mV	-0,5	-0,5
Нарушение проводимости	АВ-блокада 1 степени	АВ-блокада 1 степени
Нарушение ритма	Не выявлено	Не выявлено

Заключение: Проведено исследование на одном животном (Собака, Йоркширский терьер, 13 лет), на приборах Fukuda M-E Cardiosunny (Япония) и Кардиофлешка PetNet ECG (Россия). При сравнении данных ЭКГ результаты идентичны.

Ветеринарный врач-кардиолог:

Анисимова Наталья Павловна